Faringoplastias

S Bobin

Resumen. – El término faringoplastia agrupa diversas técnicas quirúrgicas que permiten reparar patologías tan variadas como la roncopatía crónica, la insuficiencia velar o las pérdidas de sustancia tras carcinología cervicofacial. A continuación sólo se tratarán las técnicas propuestas para reparar la insuficiencia velar que en el 65 al 80 % de los casos corresponde a una secuela de estafilorrafia. Mucho más raramente se trata de una hendidura palatina descubierta en un estadio tardío y nunca operada o de una división submucosa del velo del paladar. En un pequeño número de casos, se trata de una insuficiencia velar funcional sin alteración morfológica evidente. Existe una cierta ambigüedad en la terminología de las intervenciones descritas. Se distinguen habitualmente las veloplastias, las velofaringoplastias y las faringoplastias propiamente dichas.

© 2000, Editions Scientifiques et Médicales Elsevier SAS, París. Todos los derechos reservados.

Generalidades

VELOPLASTIAS

Sólo conciernen el velo. En la mayoría de los casos no bastan para reparar la insuficiencia velar, ya que se obtiene un alargamiento simple del velo por desplazamiento de los colgajos hacia atrás, según la técnica de Veau, o un alargamiento aislado según el principio del *push-back* de Dorrance.

El beneficio inmediato que a veces puede exceder 15 mm de retroceso se anula en gran parte en algunas semanas por una retracción secundaria importante, a pesar de las tentativas de cobertura de las zonas cruentas por múltiples colgajos mucosos.

FARINGOPLASTIAS

Abarcan las técnicas quirúrgicas a nivel de las paredes faríngeas, lateral y posterior. Su objetivo es doble: por una parte, disminuir los diámetros de la orofaringe, sobre todo a nivel de los conductos laterales rinofaríngeos; por otra, crear un repliegue en la pared faríngea posterior para permitir un mejor apoyo del velo durante la fonación.

Esto se deriva en parte de las observaciones siguientes:

— la aparición de una insuficiencia velar en el transcurso de algunas adenoamigdalectomías;

— la atenuación de la rinolalia abierta cuando existe un pliegue de Passavant muy pronunciado.

El estrechamiento propuesto se puede obtener de forma estática o dinámica. El estrechamiento estático consiste en colocar un implante retrofaríngeo cuya naturaleza es variable. El estrechamiento dinámico tiene como objetivo reconstruir un verdadero esfínter orofaríngeo de dimensión reducida.

La primera tentativa de faringoplastia dinámica fue la de Hynes y, aunque las indicaciones de esta técnica sean limitadas, es el origen de las esfinteroplastias modernas.

Serge Bobin : *Professeur des Universités, praticien hospitalier chef de service ORL.*
Service ORL et chirurgie cervicofaciale, centre hospitalier universitaire Bicêtre, 78, rue du Général Leclerc, 94275 Le Kremlin-Bicêtre.

VELOFARINGOPLASTIAS

Asocian al retroceso velar un bloque velar por colgajo faríngeo y estrechamiento del orificio velofaríngeo. Estas intervenciones conciernen todo el esfínter orofaríngeo y tienen como objetivos:

— el alargamiento del velo y su retroceso hacia la pared faríngea;

— el avance de la pared faríngea por un mecanismo muscular activo;

— la conservación del máximo de flexibilidad para el velo y el esfínter.

El alargamiento del velo se consigue con el método ya clásico del *push-back*;

— El *colgajo faríngeo* se utiliza para retener y bloquear el velo hacia atrás. Su colocación y diseño varían según los diferentes autores. Se suele utilizar un colgajo único vertical. Se distinguen y a veces se oponen los colgajos de pedículo inferior derivados de la técnica de Rosenthal y los colgajos de pedículo superior derivados de la técnica de San Venero Roselli.

— *El colgajo de pedículo inferior* es de ejecución sencilla. Se talla verticalmente en la pared posterior de la faringe y se bascula hacia delante aplicándose en la cara inferior del velo avivado. Delaire ha modificado esta técnica y contribuido a que las críticas que había recibido hayan en parte desparecido.

— *El colgajo de pedículo superior* se talla también verticalmente. Su nivel de inserción sobre el velo varía según los autores. Su pedículo se halla normalmente a nivel del tubérculo del atlas.

Generalmente la anchura de estos colgajos faríngeos es de 2 cm aproximadamente.

COLOCACIÓN DEL PACIENTE

Es la misma cualquiera que sea la técnica quirúrgica adoptada.

El cirujano se sitúa a la cabecera del paciente. La iluminación óptima es suministrada por un frontal de luz fría. Después de la intubación, realizada con una sonda preformada fijada

medialmente sobre el labio inferior, el paciente se coloca en posición de Rose, con un almohadón duro levantando los hombros y la cabeza echada hacia atrás firmemente.

Se desinfecta la zona pintándola con un antiséptico incoloro y el cirujano, con guantes, coloca el separador de Dingman, que se prefiere al de Dott porque sus valvas laterales permiten una visión excelente y una mayor eficacia. Hay que cerciorarse de que el separador está bien apoyado sobre los planos óseos gingivales sin pinzar los labios, que este apoyo es simétrico y que la sonda de intubación esté bien colocada en el surco del bajalengua del separador. Conviene comprobar también que esta colocación no conduce a un aumento de las presiones de insuflación, perjudiciales para la buena calidad de la anestesia. El separador se puede suspender en su aro y a continuación se practica una infiltración con suero con adrenalina. Se vuelve a desinfectar la zona antes de instalar los campos propiamente dichos.

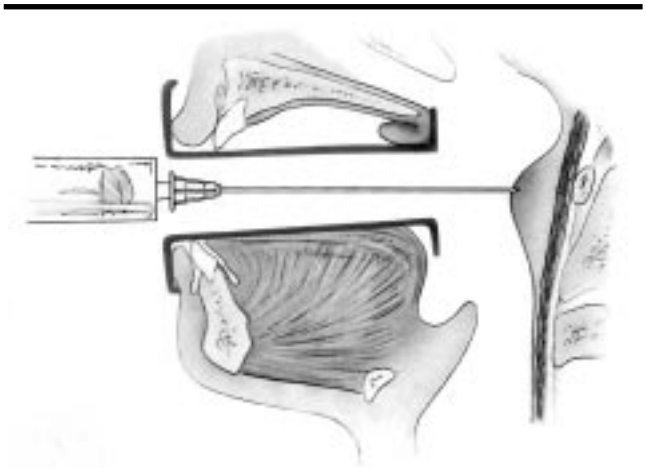

1 *Inyección de colágeno en la pared faríngea posterior.*

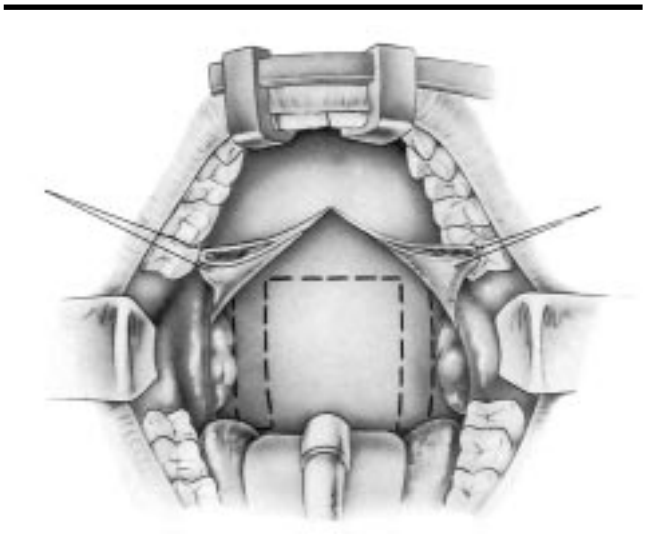

2 *El velo se hende y cada hemivelo se desplaza. Los colgajos faríngeos se indican con punteado.*

Faringoplastias puras

FARINGOPLASTIAS ESTÁTICAS O DE AUMENTO

Se trata principalmente de técnicas de implantación en la pared faríngea posterior de diversos materiales destinados a reducir la distancia entre el velo blando y la pared faríngea.

Material

Se puede tratar de materiales inertes, tales como silicona o teflón, u orgánicos como injerto, cartílago o colágeno.

Los materiales inertes han dejado de utilizarse por la incertidumbre en cuanto a su futuro a largo plazo.

Los materiales orgánicos son de utilización limitada. Su principal problema es la reabsorción, sin duda lenta, pero ineluctable, ya se trate de cartílago costal homólogo, de grasa o de colágeno. Las publicaciones que mencionan estas técnicas son relativamente antiguas (Hagerty, Hess [in 3]).

Colocación

El lugar de implantación se determina por los datos del diagnóstico por imágenes preoperatorio. Cabe recordar que el punto de impacto del velo sobre la pared faríngea posterior se sitúa justo por encima del tubérculo del atlas en el adulto.

En caso de implante sólido, una simple incisión transversal basta para crear el recubrimiento mucoso donde se le situará. A continuación se sutura la incisión.

En caso de implante líquido, el volumen inyectado es variable. Se inyecta bajo anestesia general *(fig. 1).* Se requieren una antibioticoterapia y una hospitalización de 48 horas para evitar una reacción local importante.

FARINGOPLASTIAS DINÁMICAS

Técnica de Hynes

El origen de la faringoplastia dinámica es la operación descrita por Hynes [in 3] en 1950. Aunque en la actualidad se utiliza excepcionalmente, se hará una breve la descripción técnica.

En ausencia de hendidura velar, se realiza una incisión en la línea media del velo blando para exponer ampliamente la pared faríngea posterior en su parte alta desplazando lateralmente cada hemivelo. Se inciden luego los colgajos laterales faríngeos: la incisión vertical anterior se realiza con un bisturí de hoja n.º 15 con mango largo a nivel del borde posterior del pilar posterior, mientras que una incisión vertical posterior se realiza a nivel de la unión de la pared lateral con la pared posterior de la faringe *(fig. 2).*

La disección incluye las fibras musculares del constrictor superior, del faringoestafilino y del salpingofaríngeo. Se detiene a nivel de la aponeurosis perifaríngea. Se realiza de abajo arriba después de haber seccionado el pie del colgajo. La charnela superior de este último se sitúa justo por debajo del orificio tubárico.

Seguidamente, una incisión faríngea posterior une los extremos superiores de las incisiones laterales posteriores *(fig. 2).* Esta incisión se sitúa por debajo del tubérculo del atlas. Por último, los dos colgajos laterofaríngeos se suturan entre sí, tal y como se indica en la figura 3. Las zonas cruentas laterales se cierran seguidamente por simple aproximación. A continuación se repara el velo, incluso se retrocede y se sutura en caso de hendidura congénita asociada.

Esta técnica tiene numerosas modificaciones, ya que se le reprocha el no ser una verdadera faringoplastia dinámica, sino un simple engrosamiento posterior estático. Además, su realización es difícil en el niño, cuyas vegetaciones adenoideas impiden que puedan subirse lo suficientemente alto los colgajos.

Técnica de Orticochea

La operación «estrella» de las faringoplastias dinámicas es la de Orticochea (1968). Este autor realiza una transposición

del músculo faringoestafilino incluido en el pilar posterior de la amígdala.

Si se respeta una charnela superior se conservan la vascularización y la inervación muscular. El cruce y la sutura de los pilares homólogos sobre la línea media crean un verdadero esfínter.

Trazado de los colgajos laterales

Se practica una incisión vertical en el borde anterior del pilar posterior y se separa de la amígdala por delante. Seguidamente, con una tijera curva, se separa el músculo faringoestafilino o palatofaríngeo del constrictor superior y del salpingofaríngeo así como del estilofaríngeo. Esta disección se continúa lo más abajo posible. Hacia arriba, se detiene en el polo superior del compartimento amigdalino para preservar el pedículo vasculonervioso del músculo. A continuación, la incisión mucosa posterior vertical permite separar el pilar de la pared faríngea lateral. Se efectúa entonces una incisión baja del pilar posterior, con la consiguiente retracción inmediata del faringoestafilino *(figs. 4 y 5).*

Trazado del colgajo medio

Un colgajo de 1 a 2 cm de ancho se dibuja sobre la pared faríngea posterior. Este colgajo tiene una charnela inferior y debe incluir el constrictor superior de la faringe *(figs. 4 y 5).*

Sutura de los tres colgajos

Los tres colgajos creados se suturan uno al otro, inicialmente los dos colgajos laterales entre sí por su cara cruenta y ambos a la pared posterior del colgajo faríngeo *(fig. 6).*

De este modo se crean tres orificios, un orificio medio y dos laterales; los laterales se cierran espontáneamente al cabo de unos meses *(fig. 7).*

Orticochea, así como los seguidores de su técnica [10], en particular Lendrum [6], insisten en los puntos siguientes:

— no infiltrar con lidocaína con adrenalina;
— transposición de todo el músculo faringoestafilino;
— trazado del colgajo faríngeo al nivel que indica espontáneamente el borde inferior del colgajo lateral retraído;
— no suturar bajo tensión por el riesgo de una dehiscencia;
— transposición en dos tiempos en el adulto.

Velofaringoplastias

Son las intervenciones más practicadas.

En 1862 Passavant realizó la primera velofaringoplastia suturando la úvula a la pared posterior de la faringe.

Según tenga el colgajo faríngeo una charnela superior o inferior, se distinguen dos tipos de velofaringoplastia. Ambas tienen un tiempo quirúrgico común, el *push-back* o retroceso del velo.

VELOFARINGOPLASTIAS CON COLGAJO FARÍNGEO DE PEDÍCULO SUPERIOR

Responden al principio establecido por San Venero Roselli. A continuación se describe con detalle la operación de base.

■ *Tiempo faríngeo*

El ayudante desplaza el velo hacia delante y hacia arriba con una hoja maleable. Los pliegues tubáricos deben estar visibles así como la prominencia del arco anterior del atlas. Se secciona el colgajo con un bisturí de mango largo y de hoja n.º 15. Cada incisión lateral se hace hasta la aponeurosis pre-

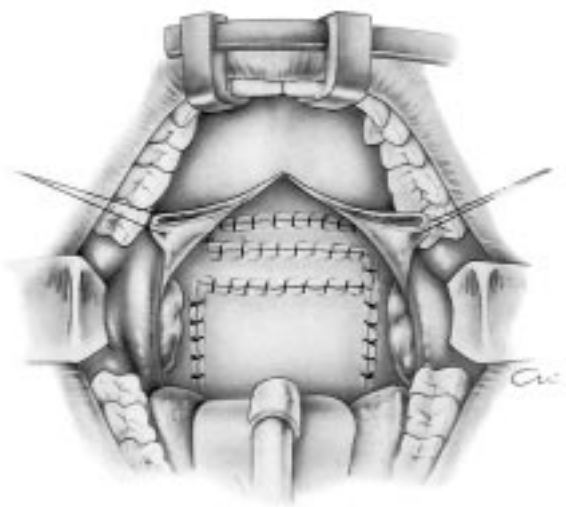

3 *Los colgajos se suturan transversalmente.*

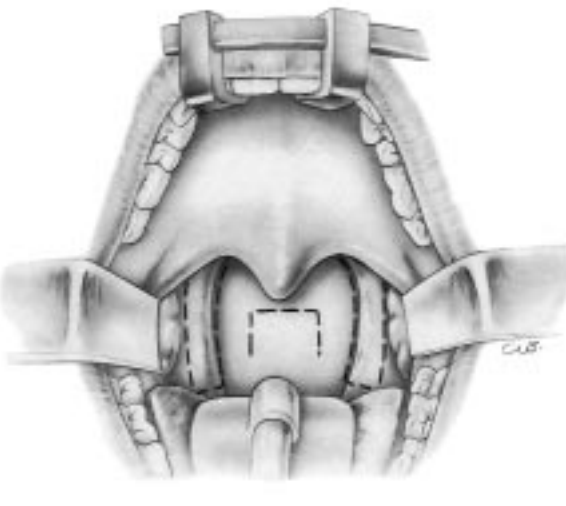

4 *Trazado de los colgajos laterales y posterior.*

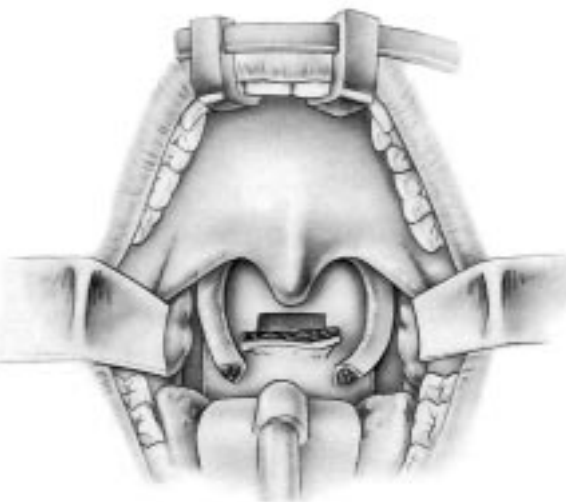

5 *Despegamiento de los diferentes colgajos.*

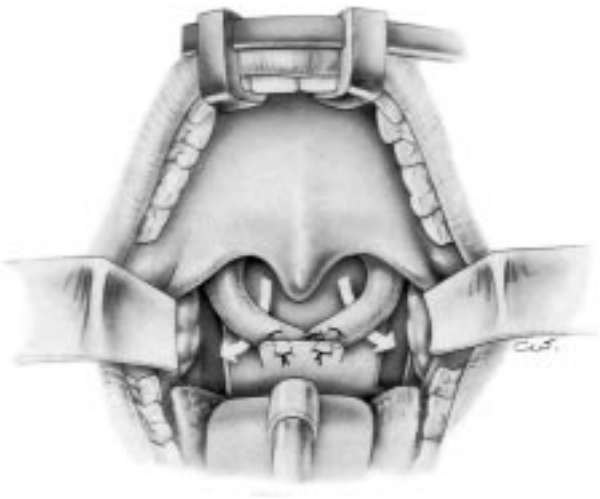

6 *Los 3 colgajos se suturan. Nótese la localización de los orificios: uno medio, dos laterales.*

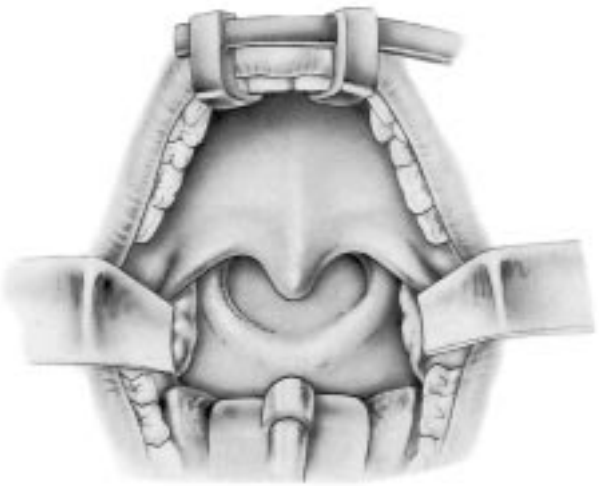

7 *A distancia sólo persiste el orificio medio.*

vertebral de arriba abajo, para que la intervención no se vea perturbada por el sangrado provocado *(fig. 8).*

Empiezan por encima del nivel del arco anterior del atlas y dejan 5 mm aproximadamente de mucosa faríngea hacia afuera. Se prolongan por detrás del pilar posterior hasta el plano de oclusión aproximadamente. A este nivel, una incisión horizontal une las dos incisiones laterales. Los dos ángulos inferiores del colgajo se enganchan con ganchos de Gillies y el colgajo se despega de la aponeurosis prevertebral hasta su pedículo. Debe ser manipulado con precaución para no lesionar sus bordes. Una vez el colgajo despegado, se asienta en el cavum y se reserva *(fig. 9).*

La faringe se deja cruenta y sus bandas mucosas laterales no suelen permitir realizar una sutura por simple aproximación, a pesar de un despegamiento cuidadoso.

No obstante, se puede disminuir la superficie cruenta suturando los bordes laterales en posición más medial.

Tiempo palatino

Tiene como objetivo cerrar una eventual hendidura velopalatina residual y sobre todo obtener un retroceso máximo del velo.

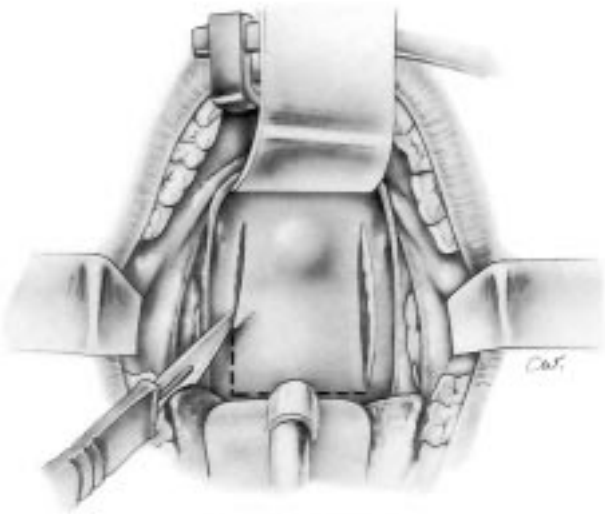

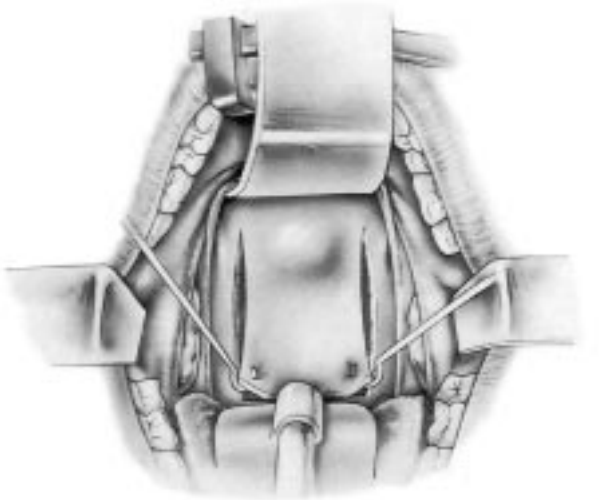

8 *Trazado del colgajo de charnela superior. La incisión lateral se realiza de arriba abajo, hasta la aponeurosis.*

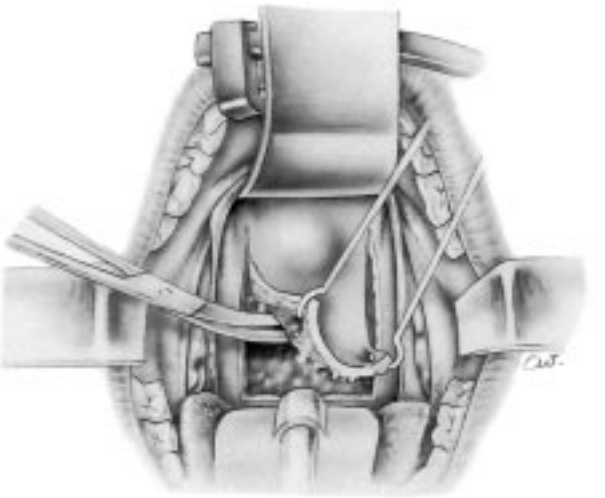

9 *Despegamiento del colgajo.*

La incisión utilizada varía según la edad del paciente y puede ser de tipo Dorrance o Wardill *(fig. 10).* Efectivamente,

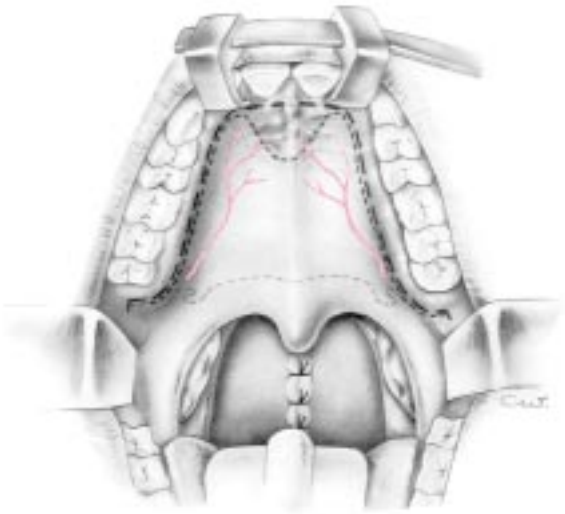

10 *Trazado de la incisión palatina.*
Tipo Wardill.
Tipo Dorrance.

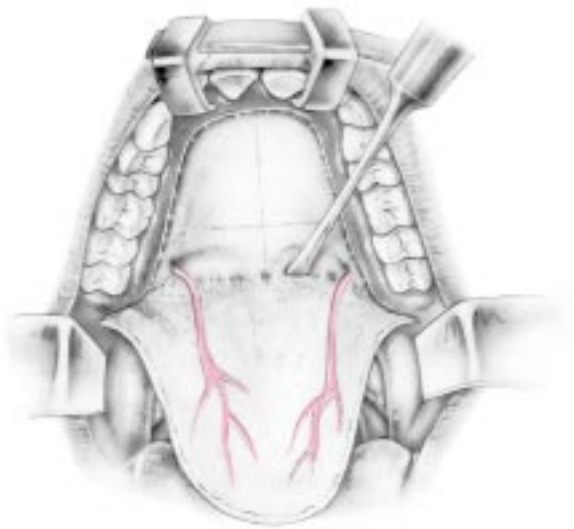

11 *Despegamiento de la fibromucosa y localización de los pedículos palatinos.*

antes de la aparición de los incisivos permanentes, hay que evitar el despegamiento de la fibromucosa a nivel del bloque incisivocanino por la proximidad de los núcleos dentarios.

Lateralmente, esta incisión sigue el cuello de los dientes y se prolonga hacia atrás a nivel de la comisura intermaxilar, justo hacia afuera del pliegue mucoso correspondiente al ligamento pterigomaxilar.

Se despega entonces la fibromucosa palatina con la legra de Obwegeser empezando lateralmente donde es más gruesa y no en el centro donde es más delgada. Los pedículos palatinos posteriores deben ser localizados y aislados *(fig. 11).* Con este objetivo se libera el borde posterior del paladar óseo y se secciona ampliamente la mucosa nasal hasta llegar en un primer tiempo cerca del pedículo palatino pero hacia dentro del mismo.

A continuación, se prosigue la disección lateralmente en los espacios laterofaríngeos (despegamiento de Ernst). Este amplio despegamiento se acompaña de la localización y luego luxación o fractura del gancho pterigoideo. Este método libera toda la musculatura velar *(fig. 12).*

Queda por completar la desinserción velar en el ángulo entre el borde posterior del paladar óseo y el ala interna de la apófisis pterigoideas mediante legrado subperióstico por detrás del pedículo palatino que se acaba de aislar.

El velo sólo está retenido entonces por sus pedículos vasculares *(fig. 13).* La resección de la pared ósea posterior del conducto palatino (procedimiento de Lwow) es habitualmente superflua y la ganancia obtenida mínima.

Al finalizar estos diferentes tiempos operatorios, el borde posterior del velo se debe poder aplicar fácilmente contra la pared posterior de la faringe.

■ *Colocación del colgajo*

La mayoría de los autores recurren al procedimiento descrito por Dibbel [1, 12].

Se coge el extremo del colgajo faríngeo y se atrae hacia la cavidad bucal, haciéndolo pasar por la abertura creada por la sección de la mucosa nasal en el borde posterior del paladar duro *(fig. 14).* A continuación, el colgajo faríngeo se despliega y se aplica sobre la parte superior cruenta del colgajo velopalatino. Seguidamente se fija con varios puntos transfixiantes (vicryl 3/0) anudados en la cavidad bucal. Suelen bastar tres a cuatro puntos *(fig. 15).*

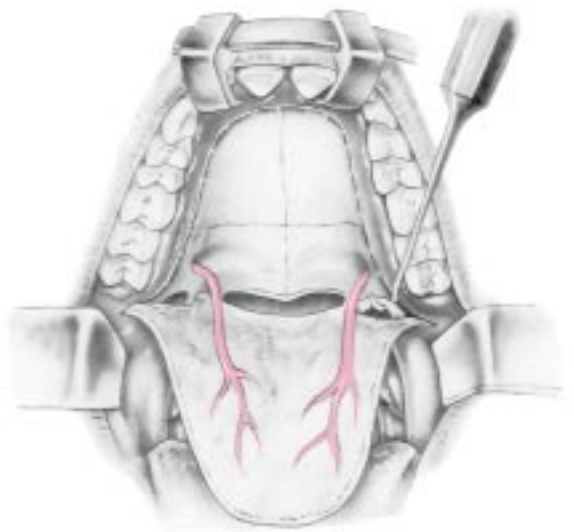

12 *Localización y fractura o luxación del gancho de la pterigoides.*

El colgajo palatino se mantiene con algunos puntos laterales y se pega con cola biológica al paladar óseo tras hemostasia. A continuación se aplica celulosa en los despegamientos pterigoideos *(fig. 16).* La presión lingual suele bastar durante el período postoperatorio para mantener el conjunto y evitar la colocación de un taponamiento palatino con compresas impregnadas de gomerol y aceite especial de tomillo, sujetado con hilos anudados lateralmente al cuello de los dientes.

Todos los tiempos anteriormente descritos son importantes. No obstante, cabe insistir en la necesidad de:

— un colgajo faríngeo largo, ancho y fuerte;
— una charnela superior lo más alta posible;
— una liberación lateral del velo muy cuidadosa y un buen despliegue del colgajo.

VELOFARINGOPLASTIAS CON COLGAJO FARÍNGEO DE PEDÍCULO INFERIOR

Obedecen al principio descrito por Rosenthal. Para responder a las diferentes críticas a esta técnica, Delaire la ha modi-

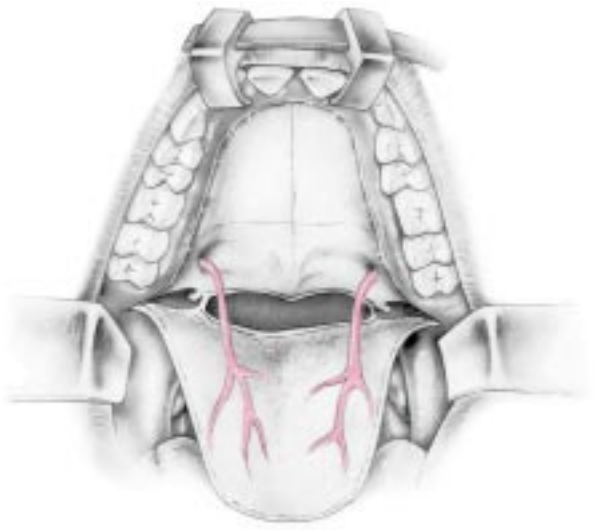

13 *El velo sólo está sostenido por los pedículos palatinos. El retroceso es máximo.*

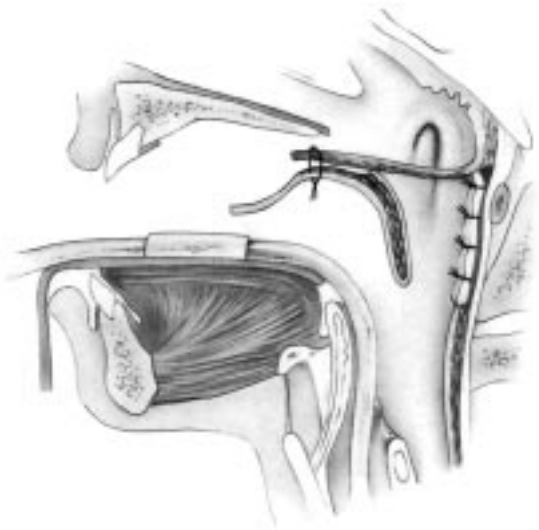

15 *Corte que ilustra el procedimiento de Dibbel.*

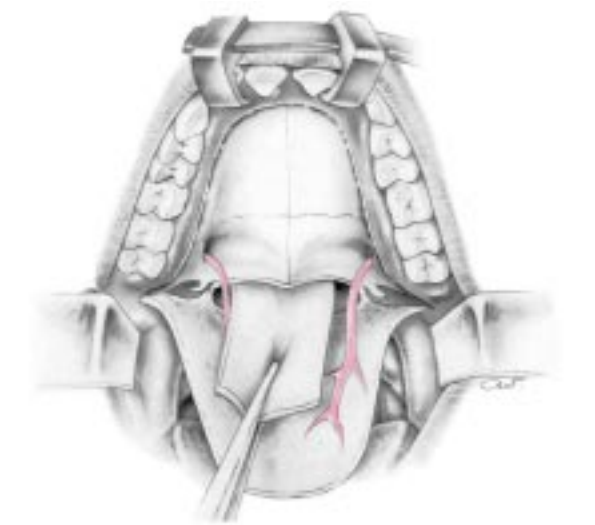

14 *Paso del colgajo faríngeo por la abertura creada.*

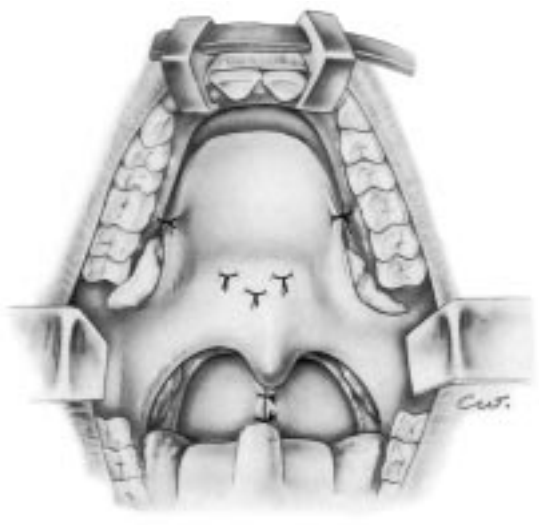

16 *Aspecto final. Se aplica celulosa en las incisiones laterales.*

ficado [2] y es la técnica modificada la que se va a describir *(figs. 17 a 21).*

Colgajo faríngeo

Mientras que el ayudante desplaza hacia delante y hacia arriba el velo del paladar con una hoja maleable exponiendo los pliegues tubáricos y la prominencia del arco anterior del atlas, se traza con un bisturí de hoja n.º 15 y mango largo un colgajo de pedículo inferior sobre la pared faríngea posterior. La incisión superior se realiza en primer lugar en la unión de las paredes superior e inferior de la nasofaringe. A veces llega a incidir las vegetaciones adenoideas que a menudo constituyen el límite superior que no se puede sobrepasar. A continuación se practican las incisiones laterales, dejando afuera 4 a 5 mm de mucosa faríngea. Estas incisiones laterales no deben sobrepasar, hacia abajo el plano de oclusión pues una incisión más baja puede descender el punto fijo del velo, principal crítica contra estas técnicas. Seguidamente, se levanta el colgajo con los ganchos de Gillies y se despega del plano vertebral hasta su charnela inferior. Debe incluir el constrictor superior de la faringe.

Colgajo velar

En la cara bucal del velo y en su extremo posterior, se talla un colgajo con una anchura idéntica a la del colgajo faríngeo, pero de menor longitud. Este colgajo es únicamente mucoso, su charnela no es otra que el borde posterior del velo. Lateralmente, la incisión mucosa se prolonga sobre el borde interno del pilar posterior a media altura de éste. Después de la liberación, se bascula hacia atrás y se reserva. Una vez efectuado el tiempo palatino, se fijará al área de extracción faríngea a la que recubrirá en su mayor parte.

Tiempo palatino

Es idéntico al descrito para las velofaringoplastias con colgajo de pedículo superior.

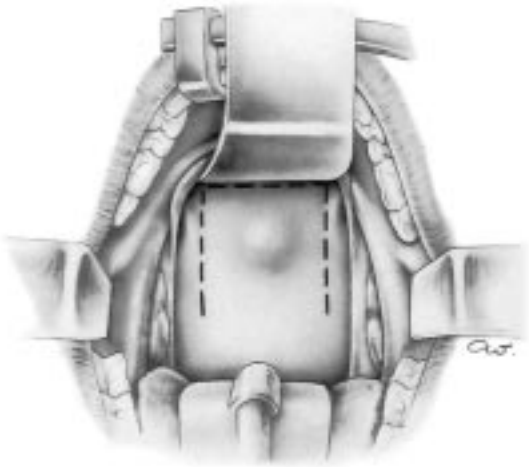

17 *Trazado del colgajo faríngeo. La hoja maleable retrae el velo.*

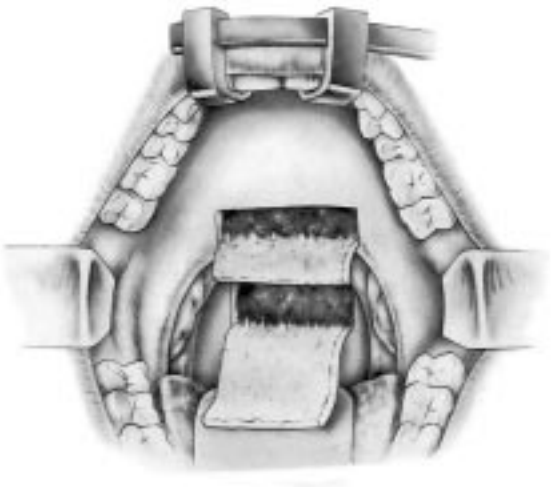

18 *Colgajos faríngeo y velar, frontalmente.*

Colocación de los colgajos

El primer tiempo consiste en fijar el pequeño colgajo velar a los bordes laterales del área de extracción del colgajo faríngeo y, a continuación, el borde posterior del velo se fija a la pared posterior de la faringe con dos puntos en U (vicryl 2/O). Estos puntos desempeñan un papel esencial ya que van a soportar toda la tensión postoperatoria. Cada uno de ellos transfixia primero el colgajo faríngeo a nivel de su charnela y luego atraviesa sagitalmente la mucosa, el constrictor superior de la faringe y la aponeurosis prevertebral. Seguidamente transfixian transversalmente los músculos del velo por delante del borde posterior de éste, antes de volver a atravesar la charnela del colgajo.

Con los dos puntos en U apretados, el colgajo faríngeo se despliega y se sutura sobre la zona cruenta del velo, preparado para ello con puntos separados (vicryl 3/O). El punto que une lateralmente el pilar posterior con el borde lateral del colgajo faríngeo debe situarse a media altura del pilar posterior. De este modo se preparan lateralmente dos orificios de dimensiones parecidas a las de un orificio de la narina. Sólo persiste una mínima zona cruenta en la parte alta del cavum. La operación se acaba con la sutura en VY de la

19 *Colgajos faríngeo y velar de perfil después del despegamiento.*

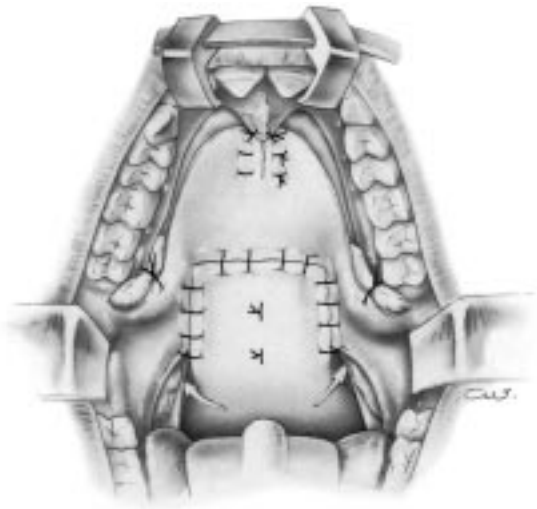

20 *Aspecto final.*
El borde posterior del velo está en contacto con la pared laríngea.

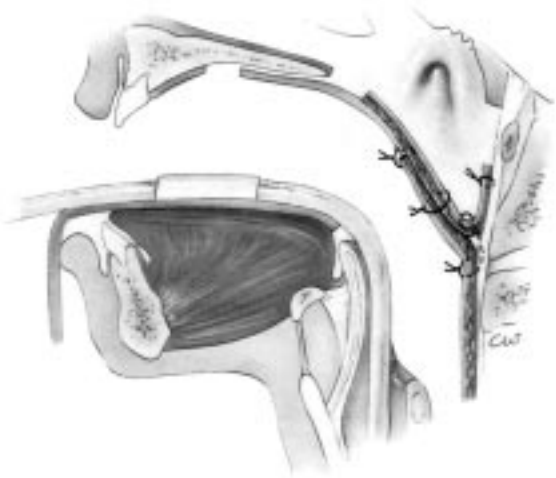

21 *Aspecto final de perfil.*

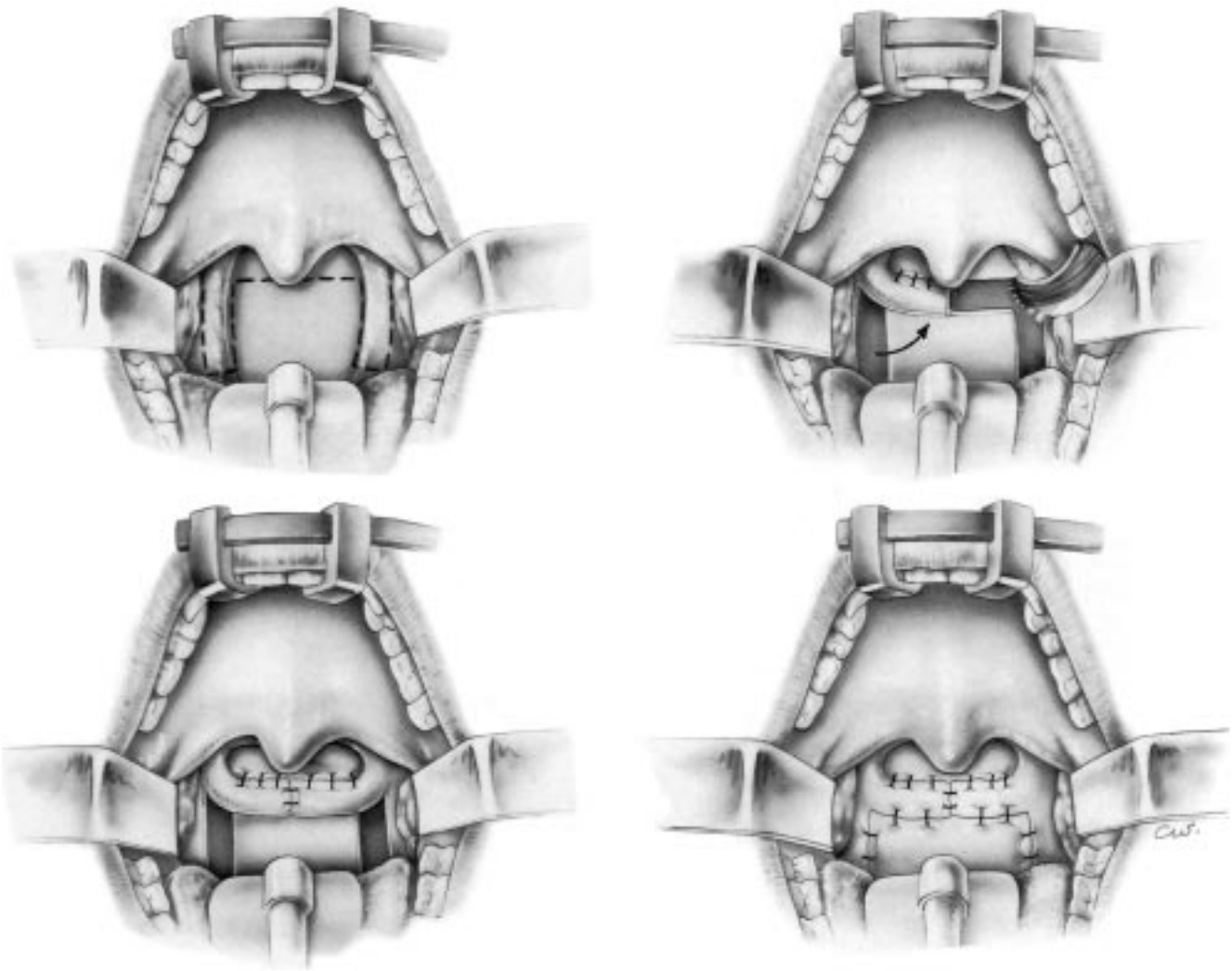

22 *Técnica de Jackson-Moss.*

incisión de Wardill y la fijación de la parte anterior de la fibromucosa al extremo del triángulo mucoso retroincisivo-canino. A continuación se fija el velo al paladar duro y se aplica celulosa en las incisiones laterales de descarga.

Esta técnica, propuesta por Delaire, responde a las diferentes críticas hechas a las faringoplastias con pedículo inferior. El principal problema es el punto de fijación del velo, según muchos autores situado demasiado bajo y antifisiológico. Al suturar lateralmente este colgajo al pilar posterior y acortar su longitud, Delaire elimina este obstáculo [5].

Variantes técnicas de las faringoplastias

Son muy numerosas ya que cada autor ha querido aportar su toque personal modificando las técnicas originales. Por lo tanto, sólo se citarán las principales.

Algunas técnicas siguen las de Hynes y Orticochea.

Siguen a Hynes, ya que los colgajos laterales se fijan en una rama faríngea posterior trazada a partir del extremo superior de la incisión posterior lateral y a Orticochea, pues los colgajos laterales incluyen los músculos faringoestafilinos respetando así la noción de esfínter apreciada por dicho autor. Éste es el caso de las modificaciones propuestas por Jackson [4], Moss [7] (*fig.* 22) o Ryski [8, 9].

Estos autores consideran que la utilización del pequeño colgajo faríngeo posterior de Orticochea posiciona el esfínter demasiado bajo y demasiado atrás. Proponen suturar los colgajos entre sí en la línea media.

Mundnich propone una técnica parecida, pero entrecruza los extremos de los colgajos en la línea media. En realidad, estas técnicas, en apariencia simples, se topan con una gran dificultad de realización pues, en ausencia de hendidura, el acceso a la pared faríngea alta es muy delicado. Se comprende entonces que Hynes o Trier [11] hayan propuesto hendir el velo y reconstruirlo una vez realizadas las suturas. Se ha propuesto otras técnicas, ya antiguas y más o menos abandonadas, de las cuales sólo se citarán la técnica de transposición de la amígdala, la de Papangelous o la de Poncet [in 3].

Postoperatorio

Suele ser simple, siempre y cuando se tomen algunas precauciones elementales.

ANTIBIOTICOTERAPIA

Se administra desde el inicio de la operación por vía venosa. Se dirige contra los gérmenes habituales de la faringe y se interrumpe al día siguiente de la operación.

ALIMENTACIÓN

Se instaura una perfusión intravenosa para no reanudar la alimentación oral hasta el día siguiente. Se prescribe entonces un régimen líquido y luego blando durante diez días, igual al régimen postamigdalectomía.

ANTÁLGICOS Y ANTIINFLAMATORIOS

Se utilizan de forma sistemática los tres o cuatro primeros días para disminuir los dolores, a menudo importantes, y favorecer así la reanudación de la alimentación.

Complicaciones

PRECOCES

— Las *hemorragias* son poco frecuentes si no se permite que persista ningún sangrado antes de cualquier extubación. Una hemorragia que persiste en las horas posteriores a la operación debe llevar a una revisión bajo anestesia general.

— El *despegamiento del colgajo palatino* es un incidente benigno pues generalmente la presión lingual permite su reaplicación espontánea en algunos días, sin tener que recurrir a la colocación de una placa palatina.

— La *dehiscencia de las suturas* en el lecho del colgajo faríngeo es banal y sin gravedad. En el colgajo faríngeo conduce al fracaso de la operación y exige una nueva intervención quirúrgica. Generalmente se debe a un fallo técnico.

— El *agujero residual anterior* es un problema que se puede observar con la incisión de Wardill cuando la hendidura ósea llega al foramen incisivo. En efecto, el retroceso del colgajo palatino conduce a practicar la sutura en VY en puente encima de la hendidura ósea con riesgo de perforación residual. Ésta se revisará posteriormente cuando el despegamiento retroincisivo sea posible después de la aparición de los incisivos permanentes.

TARDÍAS

— La *estenosis faríngea* conduce a una rinolalia cerrada frecuente en el postoperatorio inmediato, pero que desaparece rápidamente con la reabsorción del edema. Si es tardía, puede conducir a un síndrome de apneas obstructivas del sueño y requerir la sección del colgajo.

— La *retracción del colgajo* transversalmente se debe a la confección de un colgajo demasiado largo cuya cara profunda permanece cruenta y se retrae. Conduce al fracaso desde un punto de vista funcional y subraya la necesidad de tallar colgajos cortos y de minimizar las zonas no recubiertas de mucosa.

Indicaciones

Ante una insuficiencia velar, cualquiera que sea su origen, el cirujano debe guiarse en cuanto a las indicaciones quirúrgicas por los resultados del estudio ortofónico y por el examen clínico del velo, en particular por su longitud y flexibilidad. Se indicará una faringoplastia ante el fracaso funcional de una reparación previa de una hendidura velopalatina. Ese fracaso se considera evidente cuando aproximadamente a la edad de 6 años y tras dos años de adecuada reeducación ortofónica la rinolalia abierta persiste. La brevedad del velo y su esclerosis posquirúrgica impiden una tentativa de simple retroceso velar por *push-back*, puesto que la mayoría de las técnicas de reparación primaria comportan tal método.

La faringoplastia también está indicada en las hendiduras velopalatinas operadas tardíamente, en particular en las divisiones submucosas, pues a esta edad las dimensiones de la faringe y la hipoplasia muscular conducen al fracaso del simple retroceso velar por *push-back*. También en este caso, la cirugía se realiza tras una reeducación ortofónica bien efectuada y prolongada.

La elección de una u otra operación está directamente relacionada con los hábitos del cirujano y sus convicciones. Cada cirujano, bajo la influencia de sus propios resultados, opta por uno u otro tipo de técnica, y normalmente se declara satisfecho, contentándose con algunas modificaciones menores. Las faringoplastias estáticas sólo tienen aplicaciones reales en caso de velo largo y activo, que deja solamente algunos milímetros de espacio entre él y la faringe. Aparte de estos casos, relativamente poco frecuentes, es muy difícil escoger entre las demás técnicas: esfinteroplastia, faringoplastia con colgajo faríngeo de pedículo inferior o superior. Cualquiera que sea la técnica elegida, irá seguida de reeducación ortofónica aproximadamente un mes después de la intervención.

Conclusión

Los resultados funcionales de las faringoplastias dependen mucho más de las condiciones anatómicas locales que de la técnica adoptada.

Un velo largo y flexible, obtenido mediante reparación cuidadosa de una hendidura palatina, así como una operación efectuada precozmente hacia los 5 o 6 años después de preparación ortofónica garantizan un buen resultado.

Cualquier referencia a este artículo debe incluir la mención del artículo original: Bobin S. Pharyngoplasties. Encycl Méd Chir (Editions Scientifiques et Médicales Elsevier SAS, Paris, tous droits réservés), Techniques chirurgicales - Tête et cou, 46-310, 1993, 10 p.

Bibliografía

[1] **BEDOUELLE J, LANNEGRACE A.** Les pharyngoplasties dans les insuffisances vélaires normales. Chir Pediatr **1983** ; 24 : 356-364

[2] **DELAIRE J, TULASNE JF.** Technique de l'urano-staphylo-pharyngoplastie à pédicule inférieur. Quelques détails opératoires. Rev Stomatol Chir Maxillofac **1979** ; 80 : 26-32

[3] **GUERRIER Y, CHARRACHON R, DEJEAN Y, MORGON A, FREYSS G.** Pathologie fonctionnelle du voile du palais et sa réhabilitation. Arnette. Paris. **1978**

[4] **JACKSON IT.** Sphincter pharyngoplasty. Clin Plast Surg **1985** ; 12 : 711-717

[5] **LACHARD J, HENIN N, RAKOTOBE P, CHEYNET F.** Résultats phonétiques d'une série de dix pharyngoplasties par la technique de Delaire. Rev Stomatol Chir Maxillofac **1986** ; 87 : 336-338

[6] **LENDRUM J, DHAR BK.** The Orticochea dynamic pharyngoplasty. Br J Plast Surg **1984** ; 37 : 160-168

[7] **MOSS AL, PIGOTT RW, AIBERY EH.** Hynes pharyngoplasty revisited. Plast Reconstr Surg **1987** ; 79 : 346-355

[8] **RISKI JE, GEORGIADE NG, SERAFIN D, BARWICK W, GEORGIADE GS, RIEFKOHL R.** The ortichochea pharyngoplasty and primary palatoplasty : an evaluation. Ann Plast Surg **1987** ; 18 : 303-309

[9] **RISKI JE, SERAFIN D, RIEFKOHL R, GEORGIADE GS, GEORGIADE NG.** A rationale for modifying the site of insertion of the orticochea pharyngoplasty. Plast Reconstr Surg **1984** ; 73 : 882-894

[10] **STRATOUDAKIS AC, BAMBACE C.** Sphincter pharyngoplasty for correction of velopharyngeal incompetence. Ann Plast Surg **1984** ; 12 : 243-248

[11] **TRIER WC.** The pharyngeal flap operation. Chir Plast Surg **1985** ; 12 : 697-709

[12] **YOUNGER R, DICKSON RI.** Adult pharyngoplasty for velopharyngeal insufficiency. J Otolaryngol **1985** ; 14 : 158-162